



УКРАЇНА

(19) UA (11) 14557 (13) A

(51) A 61 B 10/00

ДЕРЖАВНЕ
ПАТЕНТНЕ
ВІДОМСТВООПИС ДО ПАТЕНТУ
НА ВІНАХІДбез проведення експертизи по суті
на підставі Постанови Верховної Ради України
№ 3769-XII від 23.XII. 1993 р.Публікується
в редакції заявника(54) СПОСІБ СЕЛЕКТИВНОЇ УРЕТРОГРАФІЇ ЗА В. С. КАРПЕНКО ТА ПРИСТРІЙ ДЛЯ ЙОГО
ВТІЛЕННЯ

1

(21) 94086764
(22) 26.08.94
(24) 20.01.97
(46) 25.04.97. Бюл. № 2
(47) 20.01.97
(72) Карпенко Віктор Степанович
(73) Карпенко Віктор Степанович (UA)

(57) 1. Способ селективной уретрографии, включающий восходящую уретрографию с использованием стандартного рентгенконтрастного вещества, о т л и ч а ю щ и й с я тем, что вначале изолируют исследуемый участок трубчатого органа, а затем дозированно вводят в него рентгенконтрастное вещество под контролем манометра.

2. Способ по п. 1, о т л и ч а ю щ и й с я тем, что давление рентгенконтрастного вещества на стенки трубчатого органа не должно превышать 65 мм водяного столба.

Изобретение относится к медицине и медицинской технике и может быть использовано в рентгенодиагностике урологических заболеваний, а именно при диагностическом избирательном исследовании задней уретры, семенных пузырьков, семявыводящих протоков и предстательной железы, при диагностике мочевых свищей с полыми органами, а также при избирательном лечении участков этих органов жидкими медикаментозными средствами.

2

3. Устройство для селективной уретрографии, содержащее трубчатый эластичный корпус с закрытым торцом и размещенными на рабочем конце отверстием и раздувным баллоном, полость которого соединена с системой нагнетания посредством внутреннего канала, о т л и ч а ю щ е е с я тем, что корпус снабжен дополнительным раздувным баллоном, причем отверстие расположено между двумя баллонами.

4. Устройство по п. 3, о т л и ч а ю щ е е с я тем, что дополнительный раздувной баллон снабжен самостоятельной системой нагнетания.

5. Устройство по п. 3, о т л и ч а ю щ е е с я тем, что раздувные баллоны имеют общую систему нагнетания.

6. Устройство по п. 3, о т л и ч а ю щ е е с я тем, что минимальное расстояние между баллонами составляет 40 мм, а максимальное – 60 мм.

Известен способ восходящей уретрографии (Справочник по урологии. Под ред. акад. АМН СССР Н. А. Лопаткина. М., Медицина, 1989, с. 55), при выполнении которого 15-30% раствор рентгенконтрастного вещества вводят в уретру шприцем Жане с насаженным резиновым наконечником Тарновского. Однако, при таком введении рентгенконтрастного вещества оно свободно проникает в мочевой пузырь по пути наименьшего сопротивления, т.к. не создает

(19) UA (11) 14557 (13) A

нужного давления и не заполняет заднюю уретру в необходимом для уретрографии количестве. Для получения изображения задней уретры производят также нисходящую уретрографию. (Там же, с. 55), для чего мочевой пузырь предварительно заполняют рентгенконтрастной жидкостью в количестве 150-200 мл и производят рентгеновский снимок во время мочеиспускания.

Для введения и выведения жидкости из мочевого пузыря известен самоудерживающийся катетер Фоли (Каталог фирмы "Argile". Медицинские трубки, катетеры и инструменты. Argile division of Sherwood medical. Sherwood medical. 6236 Eschborn F.R.G., с. 38), состоящий из трубчатого корпуса с рабочим отверстием на проксимальном конце и раздувным баллоном, полость которого соединена с системой нагнетания посредством внутренней трубки. Однако с помощью указанного катетера можно производить только восходящую и нисходящую уретрографию.

Указанные способы уретрографии не дают полного представления о состоянии задней уретры, не выявляют рефлюксы в семенные пузырьки, семявыводящие протоки, предстательную железу в силу их анатомической обособленности, а также наличие свищей в этой зоне. При этом неэкономно расходуется рентгенконтрастное вещество, так как заполняется не только задняя уретра, но и мочевой пузырь, а при необходимости повторить исследование требуется заново вводить вещество.

По данным мировой литературы в последние 3-3,5 десятилетия в результате большей доступности медицинской помощи в урологических отделениях увеличилось количество больных с заболеваниями предстательной железы, семенного бугорка, семенных пузырьков, с травматическими стриктурами уретры с вовлечением в патологический процесс соседних органов и тканей, а также с различными уретро-кожными свищами. Объективная диагностика этих заболеваний сложная и не всегда возможная. Пальпация предстательной железы через стенку прямой кишки, а также восходящая и нисходящая уретрография позволяют судить о внешних изменениях железы. Биопсия предстательной железы — более объективный метод диагностики, однако лишь при условии точности взятия биоптата, что не всегда возможно, а при травматичности метода повторные заборы биоптата нежелательны. Ультразвуковое обследование предстательной железы не всегда объективно и не решает всех диагностических проблем в силу своей разрешающей способности. Изменения в

семенных протоках и пузырьках можно выявить при вазовезикулографии (Н. Ф. Кривошей, 1956; А. И. Клименко, 1969), но при ней необходимо оперативным путем выделить семявыводящие протоки, пунктировать их просвет и вводить контрастные вещества. Возможность метода ограничивают облитерирующие процессы в протоках.

Медицинской наукой объективно установлена патогенетическая роль естественных анатомических протоков между задней уретрой, предстательной железой и семенными путями, по которым при патологических процессах может происходить рефлюкс инфицированной мочи из уретры в половые органы. Как известно, в просвет задней уретры открываются 35-50 протоков предстательной железы и 2 семявыводящих протока. В норме во время микций профильное давление в уретре равно: в шейке — 7-12 мм, в мембранозном отделе — 13-15 мм, в пенальном отделе 2-48 мм водяного столба. Устья простатических и семявыводящих протоков это давление выдерживают и рефлюкса мочи в них не наблюдается. При урологических заболеваниях и травмах, нарушающих мочеиспускание, в уретре повышается профильное давление, удлиняется время мочеиспускания, постепенно развивается недостаточность устьев простатических и семявыводящих протоков. Создаются благоприятные условия для развития рефлюкса мочи в паренхиму предстательной железы и семенные пузырьки, т.е. происходит генерализация патологического процесса. Для своевременной объективной диагностики уретропростатических и уретровезикальных рефлюксов, уретрокожных свищей, а также для контроля эффективности лечения и выявления морфологических изменений в предстательной железе и семенных пузырьках известных методов уже недостаточно.

Заявляемое изобретение решает задачу осуществления селективного рентгенодиагностического исследования труднодоступных участков полых органов, а именно: задней уретры, семявыводящих протоков, семенных пузырьков и предстательной железы, что повышает качество диагностики и последующего лечения.

В существующих способах исследования эта задача не могла быть решена в силу плохого проникновения рентгенконтрастного вещества в эти участки трубчатых органов.

Поставленная задача решается путем полной изоляции указанных труднодоступных участков от мочевого пузыря и пенальной части уретры. Для этого потребовалась разработка соответствующего устройства,

создающего изоляцию требуемого участка полого органа.

Технический результат способа состоит в осуществлении нагнетания рентгенконтрастного вещества в изолированное пространство исследуемого полого органа, т.к. иначе нельзя достичь необходимого давления и достаточного заполнения задней уретры, куда открываются устья протоков предстательной железы и половых органов

Сущность изобретения состоит в том, что в известный способ восходящей уретрографии, включающий использование стандартных рентгенконтрастных растворов, согласно изобретению, вводят дополнительные приемы, а именно: рентгенконтрастное вещество нагнетают в изолированный участок трубчатого органа (задней уретры) под контролем водяного манометра.

Заявляемый способ осуществляется с помощью многоканального катетера В. С. Карпенко, сущность которого заключается в том, что в известный самоудерживающийся катетер Фоли, содержащий трубчатый эластичный корпус с закрытым торцом, около которого находится рабочее отверстие и раздувной баллон, полость которого соединена с системой нагнетания, согласно изобретению, снабжен дополнительным раздувным баллоном, причем рабочее отверстие расположено между раздувными баллонами.

Способ селективной уретрографии по В. С. Карпенко осуществляется следующим образом.

Больной лежит на рентгеновском столе на спине с умеренно разведенными ногами, прикрытый стерильной салфеткой с отверстием в центре для полового члена. Мошонку прикрывают просвинцованным резиновым фартуком. Головку полового члена и наружное отверстие уретры обрабатывают дезинфицирующим раствором. Овальный торец 2 катетера 1 смазывают глицерином и по уретре вводят в мочевого пузырь таким образом, чтобы баллон 5 оказался в его просвете. При помощи шприца с раствором фурацилина через трубку 11 и ниппельный клапан 17 раздувают манжетку 5 под контролем баллона 14. Катетер 1 подтягивают по уретре назад, чтобы баллон 5 плотно прижался к шейке мочевого пузыря. В этом состоянии через трубку 13 и клапан 19 шприцом с раствором фурацилина раздувают баллон 6, но так, чтобы при достаточной герметизации в задней уретре не появились боли в половом члене. Раздуванием баллонов 5 и 6 в задней уретре создают замкнутое пространство. Через клапан 18 и трубку 12 в него нагнетают рентгенконтрастное вещество комнатной температуры в количестве 9-15 мл или

до появления болевых ощущений. Давление в задней уретре контролируют водяным манометром или баллоном 15. Экспериментально выявлено, что давление в задней уретре не должно превышать 65 мм водяного столба. Рентгенографию рекомендуется осуществлять под контролем ЭОП в момент наиболее информативного изображения на экране, или же рентгенографию осуществляют в трех стандартных проекциях через 4-5 минут после введения рентгенконтрастного вещества в уретру, а остальные два с интервалом 2-3 мин. Катетер 1 не рекомендуют извлекать до проявления рентгенограмм на тот случай, если исследование придется повторить. Стерилизуют катетер В. С. Карпенко так же, как и другие, применяемые в медицине пластмассовые или резиновые изделия

На чертеже изображен катетер В. С. Карпенко для осуществления селективной рентгенографии, общий вид.

Катетер В. С. Карпенко содержит эластичный корпус 1 в виде трубки с закрытым овальным торцом 2 на дистальном конце, а также рабочим отверстием 3, которое связано посредством внутренней трубки или туннеля 4 с системой подачи рентгенконтрастного или лекарственного раствора. Отверстие 3 расположено между двумя раздувными баллонами 5 и 6, связанными с системой нагнетания при помощи внутренних каналов (трубок или туннелей) 7 и 8 соответственно

Конкретный пример исполнения заявляемого устройства представляет собой пластмассовый корпус 1 длиной 350 мм и диаметром 7 мм с тремя изолированными туннелями 4, 7, 8 диаметром 3 мм каждый. Отверстия 9, 3, 10 находятся на расстоянии 25 мм, 55 мм и 85 мм от торца 2, соответственно. На проксимальном конце катетера 1 туннели 4, 7, 8 переходят в пластмассовые трубки 11, 12, 13 длиной 150 мм каждая, внутренним диаметром 3 мм, а наружным 3,5 мм, снабженные контрольными баллонами 14, 15, 16 и ниппельными клапанами 17, 18, 19, а трубка 12 дополнительно подключается к водяному манометру посредством переходной муфты 20. Баллоны 14, 15, 16 расположены на расстоянии 100 мм

Заявляемое устройство работает следующим образом

Введенный в уретру корпус катетера 1 фиксируется путем раздувания баллонов 5 и 6 через каналы 7 и 8 посредством систем нагнетания 11, 14, 17 и 13, 16, 19 соответственно. Рентгенконтрастный раствор подается в отверстие 3 через канал 4 и систему нагнетания 12, 15, 18 под контролем водяного манометра

Катетер В. С. Карпенко может использоваться и в лечебных целях для введения лекарственных средств в заднюю уретру.

Расстояние между баллонами 40-60 мм выбрано анатомически для серийного производства катетеров нескольких модификаций.

Пример. Больной Н-й, 32 года, поступил с жалобами на боли в подпузырной области, на боли в паху и яичках, нарушение мочеиспускания, периодический подъем температуры. Анализ показал наличие в моче эритроцитов и лейкоцитов.

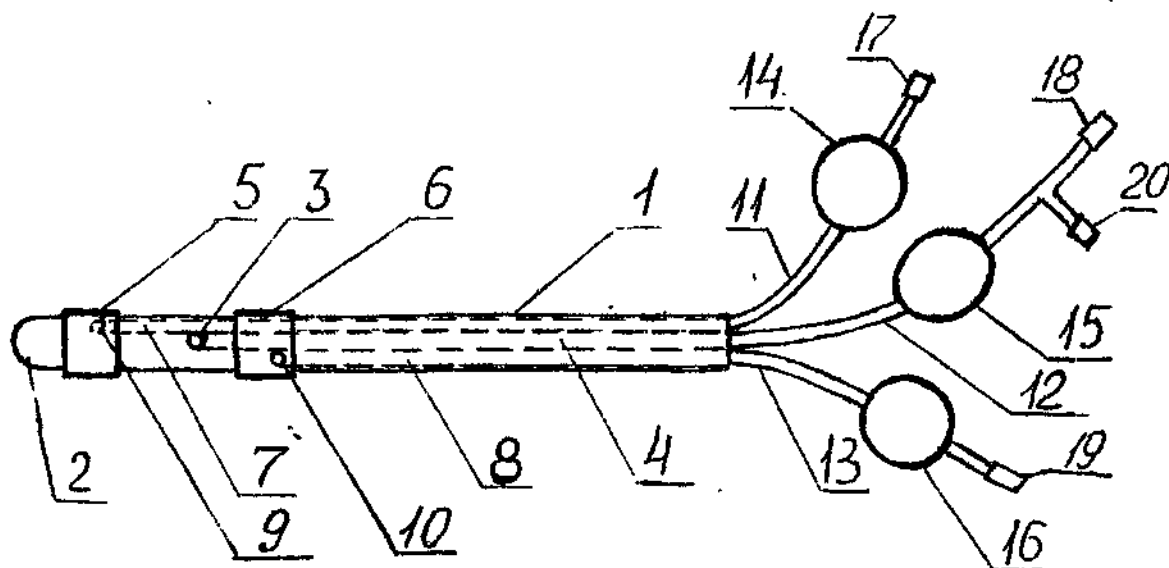
При экскреторной урограмме у больного определялся двусторонний уретерогидронефроз на почве сужения предпузырных отделов мочеточников. Обычное консервативное медикаментозное лечение оказалось неэффективным: нарастала почечная недостаточность, отмечался застой мочи в мочевыводящих путях и прогрессировало нарушение акта мочеиспускания.

На уретроцистограмме, произведенной с помощью заявляемого катетера по заявляемому способу, определялись уретропростатические рефлюксы и уретровезикальный рефлюкс справа. Поставлен патогенетический диагноз: двусторонний уретерогидронефроз, обусловленный воспалительным

процессом предстательной железы и семенных пузырьков, который распространился на мочевой пузырь и интрамуральный и предпузырный отделы мочеточников и вызвал их сужение с последующим образованием уретерогидронефроза.

Больной подвергнут операции аденом-везикулэктомии. Функциональное состояние после операции удовлетворительное. Отток мочи из почек восстановлен. Двусторонний уретерогидронефроз претерпел обратное развитие.

Заявляемый способ селективной уретрографии по В. С. Карпенко и использованием катетера В. С. Карпенко позволяет с максимальными удобствами для пациента и врача производить рентгенконтрастные исследования простатических и семенных протоков при заболеваниях предстательной железы, семенных пузырьков и задней уретры, изолировав просвет последней от полости мочевого пузыря и пенального отдела уретры с целью создания оптимальных условий для селективной уретрографии, позволяет следить за динамикой патологического процесса и результатами лечения. Исследование экономит дорогостоящие жидкие рентгенконтрастные вещества, оказывая минимальное воздействие на пациента.



Упорядник

Техред М.Моргентал

Коректор М. Самборська

Замовлення 4137

Тираж

Підписне

Державне патентне відомство України,
254655, ГСП, Київ-53, Львівська пл., 8

Відкрите акціонерне товариство "Патент", м. Ужгород, вул.Гагаріна, 101