



УКРАЇНА

(19) UA (11) 9708 (13) C1

(51)6 A 61 B 17/00

ДЕРЖАВНЕ  
ПАТЕНТНЕ  
ВІДОМСТВООПИС ДО ПАТЕНТУ  
НА ВІНАХІД

(54) СПОСІБ РЕКОНТИНЕНЦІЇ СТОМОВАНОГО КИШЕЧНИКА ПО ЖЕЛЬМАНУ

1

(21) 94128259

(22) 28.12.94

(24) 30.04.98

(46) 30.04.98. Бюл. № 2

(56) 1. Савчик А.Б., Аминев А.М., Качоровский Б.В., Лебедев Ю.А. Противоестественный анус. К., Здоров'я, 1984, (Б-ка практ. врача), с. 3-7.

2. Авторское свидетельство СССР № 1138138, опублик. 07.02.85.

3. Федоров В.Д. и др. Формирование гладкомышечной муфты вокруг промежностной колостомы после экстирпации прямой кишки. - Хирургия, 1990, № 2, с. 128-131.

4. Юхтин В.И. Восстановительные операции при обширных резекциях толстой и прямой кишок с применением тонкокишечной пластики. Автореферат докторской диссертации. М., 1967, с. 20-22 (прототип).

(72) Жельман Василь Олексійович

(73) Жельман Василь Олексійович

(57) Способ реконтиненции стомированного кишечника, включающий лапоротомию, ревизию органов брюшной полости, освобождение из брюшной стомы колостомического конца ободочной кишки, пересечение в поперечном направлении подвздошной кишки, подведение приводящего конца

2

пересеченной подвздошной кишки к поперечной ободочной кишке, формирование илео-трансверзо-анастомоза между приводящим концом пересеченной подвздошной кишки и поперечной ободочной кишкой и имитацию естественного пути кишечной эвакуации путем опускания отводящего конца пересеченной подвздошной кишки в малый таз, отличающийся тем, что после освобождения из брюшной стомы колостомического конца ободочной кишки подводят указанный конец к начальному отделу восходящей кишки и формируют коло-асцендо-анастомоз конец-в-бок в изоперистальтическом положении между колостомическим концом ободочной кишки и начальным отделом восходящей кишки, после опускания отводящего конца пересеченной подвздошной кишки в малый таз создают тоннель на промежность, низводят через него отводящий конец пересеченной подвздошной кишки и формируют промежностную илеостому между указанным концом и кожей анальной воронки, при этом подвздошную кишку пересекают в 7-9 см проксимальнее илео-цекального угла, а илео-трансверзо-анастомоз формируют конец-в-бок в изоперистальтическом положении.

Изобретение относится к медицине, в частности к хирургии кишечника, и может быть использовано при оперативном лечении и реабилитации больных, перенесших полное удаление прямой кишки с замыкательным аппаратом.

Наиболее близким к заявляемому способу является способ восстановления непре-

рывности кишечной трубки после расширенной левосторонней субтотальной дистальной колэктомии. С целью сдерживания скорости кишечного транзита и восполнения потерянной резервуарности оставшиеся правые отделы ободочной кишки включаются в систему кишечной трубки в антиперистальтическом положении путем

(19) UA (11) 9708 (13) C1

создания илео-трансверзо-анастомоза в антиперистальтическом положении и илео-ректального анастомоза в антиперистальтическом положении.

Известный способ осуществляют следующим образом.

Производят лапоротомию (чревосечение) и ревизию органов брюшной полости. Из брюшной колостомы освобождают колостомический конец поперечной ободочной кишки. Пересекают в поперечном направлении подвздошную кишку на уровне 20–35 см проксимальнее илео-цекального угла. Подводят приводящий конец пересеченной подвздошной кишки к освобожденному колостомическому концу поперечной ободочной кишки. Между приводящим концом пересеченной подвздошной кишки и освобожденным колостомическим концом оставшейся поперечной ободочной кишки в антиперистальтическом положении формируют илео-трансверзо-анастомоз конец-в-конец двухрядным швом. Имитируют естественный путь кишечной эвакуации путем опускания отводящего конца пересеченной подвздошной кишки в малый таз и формирования илео-ректо-анастомоза конец-в-конец в антиперистальтическом положении между отводящим концом пересеченной подвздошной кишки и культей прямой кишки.

Известный способ обладает следующими недостатками:

применение способа сопровождается проявлениями кишечной непроходимости, обусловленных тем, что илео-трансверзо-анастомоз между приводящим концом пересеченной подвздошной кишки и освобожденным колостомическим концом оставшейся поперечной ободочной кишки выполнен в антиперистальтическом положении. Это сопровождается различными вегетативными реакциями – тошнотой, рвотой, болями в животе;

явления кишечной непроходимости и малая резервуарность созданного калопровода не позволяют удерживать кишечное содержимое продолжительное время, при этом у больных с учащенным стулом возможны и непроизвольные дефекации;

больным со склонностью к запорам требуется дополнительное дренирование (промывание) кишечника, а это затруднено из-за чрезмерной длины дренажного пути;

способ неприменим в случае полного удаления прямой кишки с ее запирательным аппаратом, а также если сохраняются и левые отделы: левый изгиб, нисходящая и сигмовидная кишка

В основу изобретения поставлена задача усовершенствования способа восстановления управляемости стомированного кишечника, в котором за счет создания из оставшихся отделов ободочной кишки кругового резервуара с возможностью естественно-порционного поступления в него тонкокишечного содержимого, продвижения последнего в изоперистальтическом направлении по непрерывному кругу и постепенного превращения в каловые массы, а также создания из отводящего конца пересеченной подвздошной кишки и анальной воронки в естественном месте расположения зоны дефекации замыкательного аппарата для удержания толстокишечного содержимого с возможностью удобного освобождения от него, обеспечивается полное восстановление резервуарной и замыкательной функций толстого кишечника и точный ритм дефекаций, что выражается в устранении психо-физиологического дискомфорта, присущего больным с выведенным на брюшную стенку стомированным кишечником, полной медико-биологической, социальной и трудовой реабилитации указанных больных.

Поставленная задача решается тем, что в способе восстановления управляемости стомированного кишечника, включающем лапоротомию, ревизию органов брюшной полости, освобождение из брюшной стомы колостомического конца ободочной кишки, пересечение в поперечном направлении подвздошной кишки, подведение приводящего конца пересеченной подвздошной кишки к поперечной ободочной кишке, формирование илео-трансверзо-анастомоза между приводящим концом пересеченной подвздошной кишки и поперечной ободочной кишки и имитацию естественного пути кишечной эвакуации путем опускания отводящего конца пересеченной подвздошной кишки в малый таз, согласно изобретению, после освобождения из брюшной стомы колостомического конца ободочной кишки подводят указанный конец к начальному отделу восходящей кишки и формируют колоасцендо-анастомоз конец-в-бок в изоперистальтическом положении между колостомическим концом ободочной кишки и начальным отделом восходящей кишки, после опускания отводящего конца пересеченной подвздошной кишки в малый таз создают тоннель на промежность, низводят через него отводящий конец пересеченной подвздошной кишки и формируют промежностную илеостому между указанным концом и кожей анальной воронки, при этом подвздошную кишку пересекают в 7–9 см проксимальнее

илео-цекального угла, а илео-трансверзо-анастомоз формируют конец-в-бок в изоперистальтическом положении.

Формированием коло-асцендо-анастомоза конец-в-бок в изоперистальтическом положении между колостомическим концом ободочной кишки и начальным отделом восходящей кишки достигается полное замыкание всех оставшихся после удаления прямой кишки отделов ободочной кишки в круг и превращение калопровода, каковым оказывается ободочная кишка без прямой кишки, в круговой резервуар, по которому поступающее из тонкой кишки содержимое беспрепятственно продвигается по этому кругу, совершая в изоперистальтическом направлении циклы круговых перемещений и постепенно завершая процесс пищеварения, теряет воду, уплотняется и превращается в каловые массы.

Постепенное и поэтапное расширение ободочной кишки и увеличение ее вместимости создает величину резервуара-накопителя, достаточную для удержания суточного количества каловых масс и газов, удаляемых с помощью кишечных ирригаций не реже одного раза в сутки.

В зависимости от величины оставшейся после первого этапа операции ободочной кишки — отделов сигмовидной, нисходящей или даже поперечной кишки, сформированный анастомоз будет соответственно сигмо-асцендо-анастомозом, десцендо-асцендо-анастомозом или трансверзо-асцендо-анастомозом.

Формирование илео-трансверзо-анастомоза конец-в-бок в изоперистальтическом положении между приводящим концом пересеченной подвздошной кишки и поперечной ободочной кишкой обеспечивает естественное, изоперистальтическое направление беспрепятственного поступления тонкокишечного содержимого в ободочную кишку, а именно, в созданный круговой резервуар. Беспрепятственно перемещаясь внутри кругового резервуара, тонкокишечное содержимое постепенно превращается в толстокишечное содержимое. Обратное движение тонкокишечного содержимого невозможно, т.к. приводящий конец подвздошной кишки соединен с поперечной ободочной кишкой в изоперистальтическом положении.

Опускание отводящего конца пересеченной подвздошной кишки в малый таз, создание тоннеля на промежность (между крестцом и мочевым пузырем у мужчин или между крестцом и маткой у женщин), низведение через него отводящего конца пересеченной подвздошной кишки и формирова-

ние промежностной илеостомы между указанным концом и кожей анальной воронки обеспечивают создание удерживающего искусственного заднего прохода с использованием естественного места расположения зоны дефекации и, таким образом, полную имитацию естественного пути кишечной эвакуации.

Антиперистальтическое по отношению к созданному кишечному резервуару положение отводящего конца подвздошной кишки и баугиниева заслонка образуют надежный естественный замыкательный механизм, препятствующий непроизвольному отхождению каловых масс и газов в сторону анальной воронки.

Пересечение подвздошной кишки в 7–9 см проксимальнее илео-цекального угла обеспечивает небольшую длину низведенного на промежность отводящего конца подвздошной кишки, что позволяет больному самостоятельно дренировать резервуар с помощью обычной газоотводной трубки при любом положении тела, а врачу, при необходимости, производить пальцевую ревизию всего пути отведения кишечного содержимого из резервуара.

Таким образом, указанная длина используемого отводящего конца подвздошной кишки обеспечивает как надежное удерживание кишечного содержимого, так и простоту кишечного дренирования резервуара-накопителя.

Вся совокупность существенных признаков обеспечивает проявление нового качества — одновременное восстановление утраченных запирающей и резервуарной функций стомированного кишечника и полную имитацию естественного пути кишечной эвакуации за счет использования только сохранившихся после первого этапа операции отделов ободочной кишки и соответствующих концов пересеченной подвздошной кишки.

Предлагаемый способ поясняется чертежами, где на фиг. 1 показана исходная позиция стомированного кишечника (после первого этапа операции); на фиг. 2 — предлагаемая схема выполненной операции по восстановлению управляемости стомированного кишечника; на фиг. 3 — исходная позиция стомированного кишечника (после первого этапа операции) согласно способа-прототипа; на фиг. 4 — восстановительная операция согласно способу-прототипу.

На чертежах цифрами обозначены: подвздошная кишка 1; линия пересечения 2 подвздошной кишки 1; приводящий конец 3 подвздошной кишки; поперечная ободочная кишка 4; начальный отдел 5 восходящей

кишки; брюшная колостома 6; колостомический конец 7 ободочной кишки; анальная воронка 8; отводящий конец 9 пересеченной подвздошной кишки 1; Баугиниева заслонка 10; желудок 11; илео-трансверзо-анастомоз 12 конец-в-бок; промежностная илеостома 13; коло-асцендо-анастомоз 14; конец-в-бок; илео-трансверзо-анастомоз 15 конец-в-конец; культя прямой кишки 16; илео-ректо-анастомоз 17 конец-в-конец.

Предлагаемый способ по восстановлению управляемости стомированного кишечника осуществляют следующим образом.

У больного с пожизненной колостомой (фиг. 1) производят лапоротомию (вскрывают брюшную полость), выполняют ревизию органов брюшной полости и освобождают из брюшной колостомы 6 колостомический конец 7 ободочной кишки.

Затем подводят освобожденный колостомический конец 7 к начальному отделу 5 восходящей кишки и формируют коло-асцендо-анастомоз 14 конец-в-бок в изоперистальтическом положении двухрядным швом между колостомическим концом 7 ободочной кишки и начальным отделом 5 ободочной кишки.

В зависимости от величины оставшейся после первого этапа операции ободочной кишки — отделов сигмовидной, нисходящей или поперечной кишки, сформированный коло-асцендо-анастомоз 14 будет соответственно сигмо-асцендо-анастомозом, десцендо-асцендо-анастомозом или трансверзо-асцендо-анастомозом.

Пересекают по линии 2 в поперечном направлении подвздошную кишку 1 в 7–9 см проксимальнее илео-цекального угла, подводят приводящий конец 3 пересеченной подвздошной кишки 1 к поперечной ободочной кишке 4 и формируют илео-трансверзо-анастомоз 12 конец-в-бок в изоперистальтическом положении двухрядным швом между приводящим концом 3 пересеченной подвздошной кишки 1 и поперечной ободочной кишкой 4.

Опускают отводящий конец 9 подвздошной кишки 1 в малый таз, создают тоннель на промежность (между крестцом и мочевым пузырем у мужчин или между крестцом и маткой у женщин) путем раздвигания мышц и связок, через который низводят на промежность отводящий конец 9 пересеченной подвздошной кишки, и формируют промежностную илеостому 13 между краем отводящего конца 9 пересеченной подвздошной кишки и кожей анальной воронки 8.

Брюшную полость saniруют и послойно ушивают.

Предлагаемый способ реконтиненции (восстановления управляемости) стомированного кишечника реализован следующим образом.

**Пример 1.** Больной С., 59 лет, 14.09.94 г., история болезни № 984, поступил в клинику Республиканского проктологического центра (РПЦ) для реконтинентной операции в связи с постоянно функционирующей колостомой после экстирпации прямой кишки по поводу болезни Крона (февраль 1994 г.). 03.10.94 г. после трехнедельной адаптации кишечника к работе в новых условиях (программные ирригации, диета-нагрузка, подготовка микробного зеркала) проведена операция по реконтиненции колостомированной толстой кишки путем создания толстокишечного цикло-коммулирующего резервуара согласно предлагаемому способу.

Операция произведена путем освобождения из колостомы колостомированного конца сигмовидной кишки, подведения его к начальному отделу восходящей кишки, формирования сигмо-асцендо-анастомоза конец-в-бок двухрядным швом между колостомическим концом сигмовидной кишки и начальным отделом восходящей кишки, пересечения подвздошной кишки в 7 см проксимальнее илео-цекального угла, подведения приводящего конца пересеченной подвздошной кишки к поперечной ободочной кишке, создания илео-трансверзо-анастомоза конец-в-бок двухрядным швом между приводящим отделом пересеченной подвздошной кишки и поперечной ободочной кишкой, опускания отводящего конца подвздошной кишки в малый таз, низведения отводящего отдела подвздошной кишки на промежность через сформированный в малом тазу тоннель между мочевым пузырем и крестцом и формирования промежностной илеостомы между низведенной подвздошной кишкой и кожей анальной воронки.

Послеоперационный период протекал без осложнений. Период адаптации составил 39 дней, 12.11.94 г. больной С. выписан домой с полностью управляемым кишечником. С 01.12.94 г. приступил к прежней работе экспедитором райпотребсоюза.

**Пример 2.** Больная Ю., 45 лет, история болезни № 912, поступила в РПЦ 16.08.94 г. по поводу комбинированного лечения рака прямой кишки 8/III Б кл. гр. II<sup>a</sup>. После предоперационного облучения в дозе 20 ГРЕЙ 09.09.94 г. произведена брюшно-промежностная экстирпация по Кеню с одномоментной реконтиненцией кишечника путем создания цикло-коммулирующего

резервуара согласно предлагаемому способу:

формирование десцендо-асцендо-анастомоза конец-в-бок двухрядным швом между колостомическим концом нисходящей кишки и начальным отделом восходящей кишки, пересечение подвздошной кишки в 7 см проксимальнее илео-цекального угла, подведение приводящего конца пересеченной подвздошной кишки к поперечной ободочной кишке, создание илео-трансверзо-анастомоза конец-в-бок двухрядным швом между приводящим концом пересеченной подвздошной кишки и поперечной ободочной кишкой, опускание отводящего конца подвздошной кишки в малый таз, низведение отводящего конца подвздошной кишки на промежность через сформированный в малом тазу тоннель между маткой и крестцом и формирование промежностной илеостомы между низведенной подвздошной кишкой и кожей анальной воронки.

В послеоперационном периоде развилось септическое осложнение: абсцедирование тела матки, тазовый перитонит. Это осложнение потребовало задержки в стационаре на 65 дней из-за необходимости дренирования гнойников. За этот период, не смотря на тяжелые септические осложнения, не связанные с самим резервуаром, сформированный резервуар хорошо адаптировался и безупречно функционировал, обеспечивая полное удержание кишечного

содержимого и хорошую функцию пищеварения.

Таким образом, предлагаемый способ реконтиненции (восстановления управляемости) стомированного кишечника по сравнению с известными способами характеризуется следующими преимуществами:

5 прост в исполнении;  
10 позволяет создавать круговой резервуар из любых оставшихся левосторонних отделов ободочной кишки (сигмовидной, нисходящей и даже поперечной);

15 не имеет ограничений в показаниях к применению, не требует диетических ограничений, не имеет зависимости от режима питания и суточного ритма жизни пациента;  
20 не вызывает элементов непроходимости при функционировании в любом режиме и не сопровождается негативными вегетативными проявлениями;

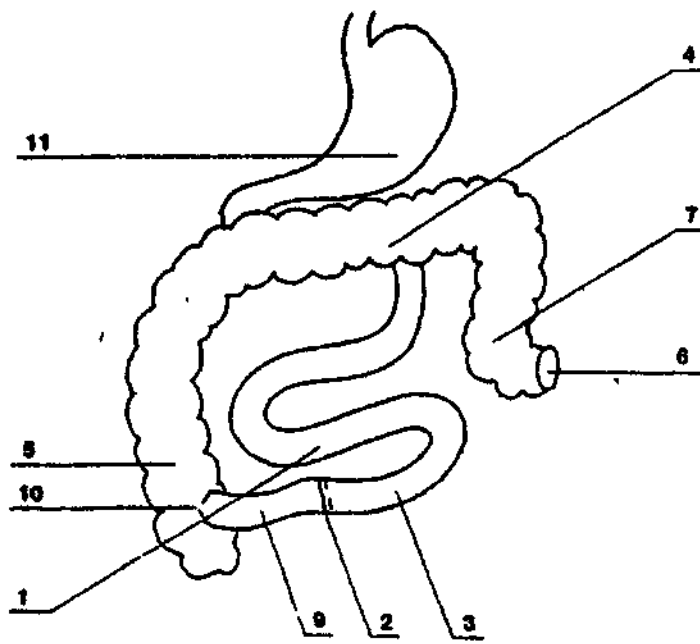
обеспечивает полную замыкательность кишечной трубки и полную управляемость эвакуаторной функции кишечника;

25 как резервуар легко и в полном объеме реновируется путем регулярных (допускается один раз в двое суток) кишечных ирригаций;

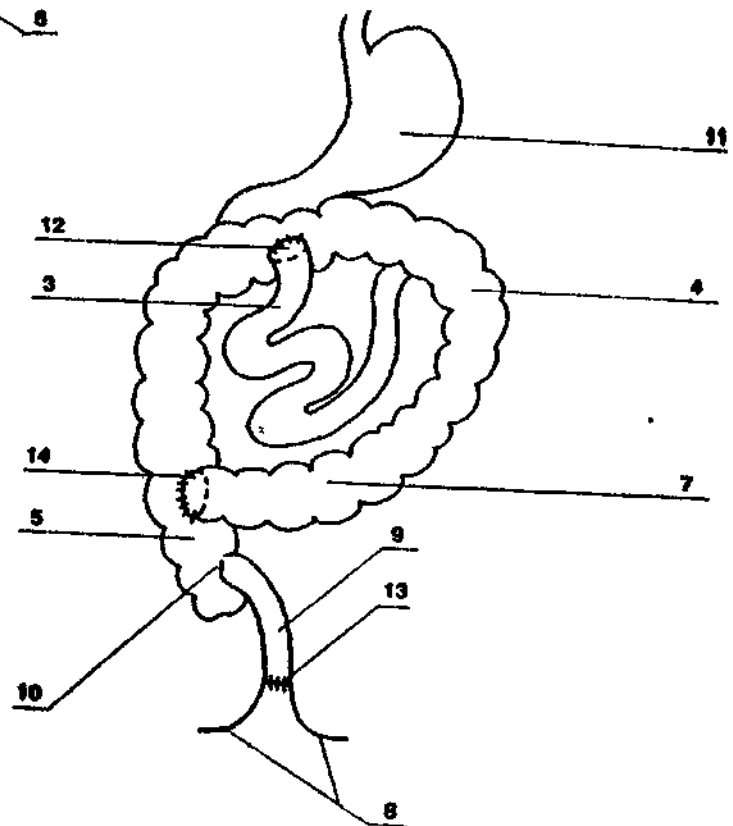
возвращает больному естественность физиологических отпавлений;

30 обеспечивает полную медико-биологическую, социальную и трудовую реабилитацию, т.к. устраняет факторы, деформирующие личность больного и ограничивающие его жизненную программу.

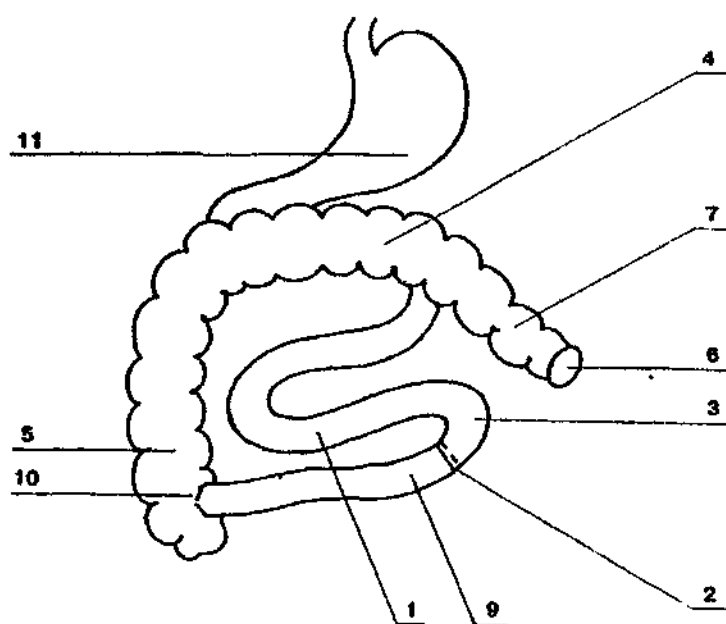
9708



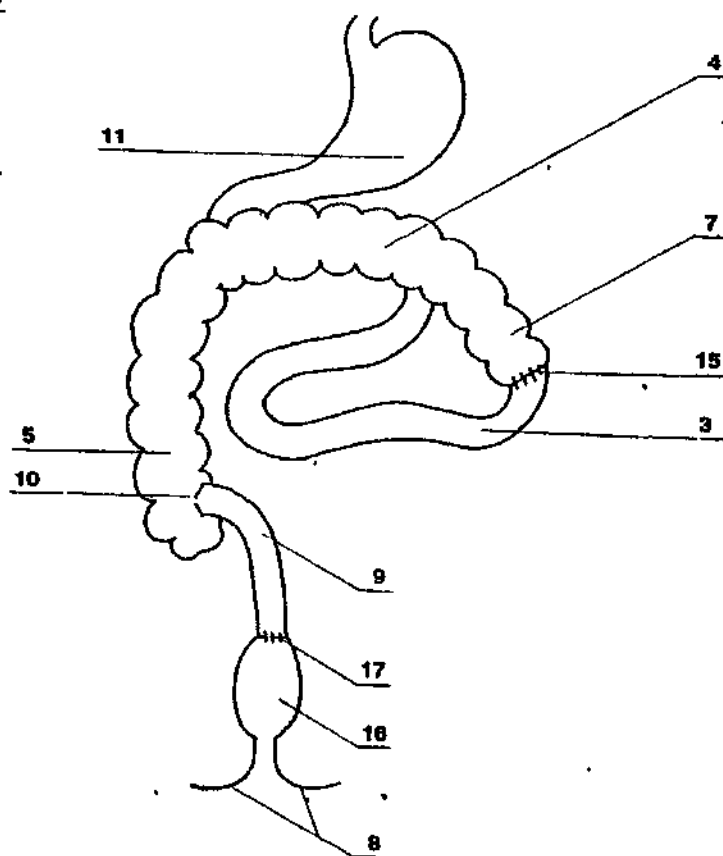
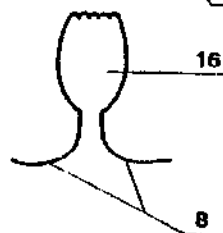
Фиг. 1.



Фиг. 2.



Фиг. 3.



Фиг. 4.

Упорядник

Техред М.Келемеш

Коректор М.Самборська

Замовлення 4429

Тираж

Підписне

Державне патентне відомство України,  
254655, ГСП, Київ-53, Львівська пл., 8

Відкрите акціонерне товариство "Патент", м. Ужгород, вул.Гагаріна, 101

