



УКРАЇНА

(19) UA (11) 22352 (13) A

(51)6 A 61 B 10/00

ДЕРЖАВНЕ  
ПАТЕНТНЕ  
ВІДОМСТВООПИС ДО ПАТЕНТУ  
НА ВІНАХІДбез проведення експертизи по суті  
на підставі Постанови Верховної Ради України  
№ 3769-XII від 23 XII. 1993 р.Публікується  
в редакції заявника

(54) СПОСІБ ЕНДОСКОПІЧНОЇ ДІАГНОСТИКИ АКСІАЛЬНИХ ГРИЖ СТРАВОХІДНОГО ОТВОРУ ДІАФРАГМИ

1

(21) 97094606  
(22) 15.09.97  
(24) 03.03.98  
(46) 30.06.98. Бюл. № 3  
(47) 03.03.98  
(72) Демчук Євген Степанович  
(73) Вінницька обласна клінічна лікарня ім. М.І.Пирогова  
(57) Спосіб ендоскопічної діагностики аксіальних гриж стравохідного отвору діафрагми, що включає в себе використання фіброезофагогастроуденоскопії, який

2

відрізняється тим, що при її проведенні визначають співвідношення між зубчатою лінією стравоходу та м'язовим кільцем стравохідного отвору діафрагми, і, у випадках виявлення при цьому зміщення зубчатої лінії від м'язового кільця стравохідного отвору діафрагми вгору по вертикальній осі тіла або відносного переміщення м'язового кільця стравохідного отвору діафрагми вниз під зубчасту лінію, діагностують аксіальну грижу стравохідного отвору діафрагми.

Винахід відноситься до медицини – інструментальної діагностики захворювань в людини.

Виявлення аксіальних гриж стравохідного отвору діафрагми базується на даних клініки і додаткових методів дослідження (рентгеноскопії органів грудної клітини, стравоходу, шлунку; ендоскопічного огляду верхнього відділу травного тракту, езофаготономіографії, внутрішньостравохідної рН – метрії та інших способів).

Не дивлячись на це, розпізнавання гриж такого типу залишається не вирішеним. А головним способом діагностики подібної патології являється рентгенологічне дослідження. Але, і при ньому не завжди вдається поставити кінцевий діагноз, особливо у випадках невеликих так званих "стравохідних" гриж та необхідності їх диференціювання з ампулою

стравоходу [Василенко В.Х., Гребенев А.Л. Грыжи пищеводного отверстия диафрагмы. – М., 1978; Широкова А.П., Корепанова Н.П., Яковлева Л.Д. Диафрагмальные грыжи. // Вестник АМН СССР. – 1983. – № 1. – С. 73–78; Греднев А.Ф., Каменецкий М.С., Сидорова М.С. Рентгенодиагностика грыж пищеводного отверстия диафрагмы. // Врачебное дело. – 1986. – № 12. – С. 55–58; Шалимов А.А., Саенко В.Ф. Хирургия пищеварительного тракта. – Киев, 1987. – С. 7–9; Шульгин В.Л., Шарова Л.Е. Эндоскопические и рентгенологические исследования в комплексной диагностике грыж пищеводного отверстия диафрагмы. // В сб. – Эндоскопия пищеварительного тракта. Под ред. проф. В.Н. Сотникова. – М., 1990. – С. 57–64; Логинова Т.А. Эндоскопическая диагностика грыж пищеводного отверстия диафрагмы // В сб. – Эндоскопия пищеварительного

(19) UA (11)

22352

(13) A

тракта. Под ред. В.Н. Сотникова. – М., 1990. – С. 11–14; Черенько М.П. Брюшные грыжи. – К.: 1995. – 231 с.]

Крім того, якщо в різних країнах світу використання рентгену не викликає особливих сумнівів, то для України та інших регіонів СНД, які постраждали внаслідок аварії на Чорнобильській АЕС, використання променевої енергії не завжди виправдане.

В основу винаходу поставлено завдання розробити більш точний і достовірніший, ніж рентгенологічний спосіб діагностики аксіальних гриж стравохідного отвору діафрагми.

В якості прототипу запропонованого винаходу вибрана методика фіброендоскопічного дослідження верхніх відділів травного тракту, що описана Ю.В.Васильевым в 1971 році [Васильев Ю.В. О диагностике грыж пищеводного отверстия диафрагмы. // Клиническая медицина. – 1971. – Т. 49. – № 11. – С. 69–71].

При цім розпізнавання аксіальних гриж базується на слідуючих ознаках: а) вкорочення стравоходу, б) пролабування в стравохід слизової шлунку, в) широке зіяння кардії, г) вільний гастроэзофагальний рефлюкс, д) запальні зміни слизової стравоходу внаслідок рефлюкса із шлунку, є) "гризовий" гастрит проксимальних відділів шлунку [Васильев Ю.В., 1971; Василенко В.Х., Гребенев А.Л., 1978; Шалимов А.А., Саенко В.Ф., Шалимов С.А. Хирургия пищеварительного тракта. – К.: 1987. – С. 7–9; Шульгин В.Л. и соавт., 1990; Заварзин П.И., Павловский В.Ф. Эндоскопия. – Метод. рекомендации МЗ России. – Омск, 1993. – 312 с.; Черенько М.П., 1995.].

Але всі ці ендоскопічні ознаки не можуть служити достовірними критеріями аксіальних гриж стравохідного отвору діафрагми, поскільки:

1. Довжина стравоходу, як і зріст індивідуальні в кожної особи.

2. Зміщення кардії, як і пролабування слизової шлунку в стравохід спостерігається і в нормі за рахунок скорочення позадощий мускулатури стравоходу та шлунку (наприклад при онітах). Деяке зміщення спостерігається також при переході із горизонтального положення тіла у вертикальне.

3. Широке зіяння кардії може бути при ураженні нервового апарату стравоходу (множинний склероз, сірінгомієлія, поліневрит та інше), а також після проксимальної ваготомії, використанні похідних атропіну та кураре.

4. Як наслідок цього та інших процесів розвивається пептичний рефлюкс – езо-

фагіт, відрізнити який від гризового езофагіту практично неможливо.

5. Те ж саме відноситься до гризового гастриту.

Недосконалість розроблених критеріїв ендоскопічної діагностики аксіальних гриж стравохідного отвору діафрагми очевидна.

Для усунення цих недоліків поставлено завдання створити спосіб ендоскопічної діагностики, який би підвищував точність та достовірність розпізнавання аксіальних гриж стравохідного отвору діафрагми. Це досягається тим, що в якості критерію діагностики хітальних гриж пропонується використовувати визначення співвідношень між границею переходу стравохідного епітелію в шлунковий, що іменується в спеціальній літературі зубчатою лінією стравоходу [Елисеев В.Г., Афанасьев Ю.И., Копеев Ю.Н., Юрина Н.А. Гистология. – М., 1972. – 616 с.; Sivak M.N. Gastroenterology endoscopy. – Philadelphia. 1988. – 1116 p.], та м'язовим кільцем стравохідного отвору діафрагми по їх візуалізації під час фіброендоскопічного обстеження.

Вибір цих структур не випадковий, а пов'язаний з їх значенням. Так – зубчата лінія стравоходу є гістологічною межею стравохід – шлунок з боку слизової оболонки, а м'язове кільце стравохідного отвору діафрагми – рубіж між черевною та грудною порожнинами, потенційні входні ворота можливої хітальної грижі. Крім того, обоє анатомічні утворення можуть служити додатковими ендоскопічними маркерами – орієнтирами при фіброендоскопічній обстеженні зони стравохідно-шлункового переходу.

Зубчатую лінію завжди видно в ендоскопі у вигляді сіро-блакитної тасьми на границі стравохідного та шлункового епітелію, а м'язове кільце стравохідного отвору діафрагми чітко розрізняється лише при зміщенні цих структур однієї відносно іншої. При цьому стає видно проекцію м'язового хітального кільця на прилеглі ділянки стравоходу чи шлунку у вигляді циркулярного обідка висотою до 1–1,5 см, який розширюється та звужується в такт ритму дихання (вдоху та видиху).

Можливі варіанти співвідношень між цими структурами в нормі та при різних ступенях хітальних гриж представлені на фіг. 1–5.

Спосіб виконується слідуючим чином.

Фіброендоскопічне обстеження проводиться натще, в положенні лежачи на лівім боці, фіброэзофагогастроуденоскопом з торцевою оптикою, як правило без премедикації та анестезії. Спочатку візуалізується

ділянка імовірного фізіологічного розташування зубчатої лінії. При відсутності аксіальної хітальної грижі *lin dentata* не видно або видно частково в границях стравохідного отвору діафрагми. М'язове кільце стравохідного отвору діафрагми в таких випадках також ендоскопічно розпізнається з певними труднощами внаслідок щільного прилягання до стравоходу та розміщення на однім рівні із власним гладенько-м'язовим сфінктером зони діафрагмального звуження стравоходу.

У випадках зміщення стравоходу в грудну порожнину через стравохідний отвір діафрагми (виникненні аксіальної хітальної грижі) змінюється і ендоскопічна картина співвідношень між м'язовим кільцем стравохідного отвору діафрагми та зубчатою лінією. При цьому остання завжди стає добре видимою у вигляді сіро-блакитної смужки на границі переходу стравохідного епітелію в шлунковий по всьому периметрі стравоходу, висотою до 2 мм. А м'язове кільце стравохідного отвору діафрагми, як було повідомлено вище, також надійно розпізнається по його ритмічних звуженнях та розширеннях у вигляді обідка, які передаються на прилеглі ділянки стравоходу чи шлунку під час глибоких вдихів та видихів.

Ендоскопічне виявлення зміщення зубчатої лінії стравоходу від м'язового кільця стравохідного отвору діафрагми вверх по вертикальній осі тіла або відносно переміщення м'язового кільця стравохідного отвору діафрагми вниз під зубчасту лінію і складає морфоендоскопічний предмет аксіальної грижі стравохідного отвору діафрагми.

Виявлена ендоскопічна картина в нормі та при різних ступенях хітальних аксіальних гриж представлені на фіг. 6-9 та фотографіях фіг. 10-13.

Запропонованим способом можливо діагностувати як самі маленькі, так і зверх-великі аксіальні грижі стравохідного отвору діафрагми. Спосіб годиться для діагностики сковзаючих та фіксованих гриж. У випадках сковзаючих гриж спостерігається зміна розміщення м'язового кільця стравохідного отвору діафрагми відносно зубчатої лінії інколи до нормального (вислизування грижі). При фіксованій грижі це положення не змінюється.

Можливі варіанти співвідношень між цими структурами в нормі та при різних ступенях аксіальних гриж стравохідного отвору діафрагми схематично представлені на фіг. 1-5.

Фіг. 1. Анатомічні співвідношення стравоходу, діафрагми та шлунку в нормі, (1 -

м'язове кільце стравохідного отвору діафрагми 2 - власний гладенько-м'язовий сфінктер зони діафрагмального звуження стравоходу 3 - зубчата лінія стравоходу, 4 - діафрагмальне звуження стравоходу, 5 - діафрагма 7 - зона анатомічної кардії, 8 - наддіафрагмальна частина стравоходу, 9 - піддіафрагмальна частина стравоходу, 10 - дах шлунку, 11 - антральний відділ шлунку, 12 - бульбочка дванадцятипалої кишки).

Фіг. 2. Анатомічні співвідношення морфо-функціональних структур зони діафрагмального звуження стравоходу в нормі (ті ж позначення).

Фіг. 3. Анатомічні співвідношення морфо-функціональних структур зони діафрагмального звуження стравоходу при аксіальній грижі стравохідного отвору діафрагми I ступеню (ті ж позначення).

Фіг. 4. Анатомічні співвідношення морфо-функціональних структур зони діафрагмального звуження стравоходу при аксіальній грижі стравохідного отвору діафрагми II ступеню (ті ж позначення).

Фіг. 5. Анатомічні співвідношення морфо-функціональних структур зони діафрагмального звуження стравоходу при аксіальній грижі стравохідного отвору діафрагми III ступеню (ті ж позначення).

Виявлена ендоскопічна картина в нормі та при різних ступенях аксіальних гриж стравохідного отвору діафрагми схематично відтворена на фіг. 6-9 та відповідних фотографіях (фіг. 10-13).

Фіг. 6. Схема ендоскопічної картини при розміщенні об'єктиву ендоскопу над рівнем зубчатої лінії стравоходу в нормі (А - зубчата лінія стравоходу, Б - слизова стравоходу, В - слизова шлунку. Те ж у фіг. 7, 8, 9).

Фіг. 7. Схема ендоскопічної картини при розміщенні об'єктиву ендоскопу над рівнем зубчатої лінії стравоходу при аксіальній грижі стравохідного отвору діафрагми I ст. (2 - на видосі, 2а - на вдосі).

Фіг. 8. Схема ендоскопічної картини при розміщенні об'єктиву ендоскопу над рівнем зубчатої лінії стравоходу при аксіальній грижі стравохідного отвору діафрагми II ст. (3 - на видосі, 3а - на вдосі).

Фіг. 9. Схема ендоскопічної картини при розміщенні об'єктиву ендоскопу над рівнем зубчатої лінії стравоходу при аксіальній грижі стравохідного отвору діафрагми III ст. (4 - на видосі, 4а - на вдосі).

Фіг. 10. Фотографія зони діафрагмального звуження стравоходу в нормі (до фіг. 2).

Фіг. 11. Фотографія зони діафрагмального звуження стравоходу при аксіальній грижі стравохідного отвору діафрагми I ст. (до фіг. 3)

Фіг. 12 Фотографія зони діафрагмального звуження стравоходу при аксіальній грижі стравохідного отвору діафрагми II ст. (до фіг. 4).

Фіг. 13. Фотографія зони діафрагмального звуження стравоходу при аксіальній грижі стравохідного отвору діафрагми III ст. (до фіг. 5).

Приклади клінічного використання ви-  
находу.

Хворий А., 38 років, робітник. Направлений на фіброендоскопічне дослідження у зв'язку з болями в епігастрії, відрижкою, періодичною печією. За тиждень до цього огляду проходив рентгенодослідження страво-  
ходу та шлунку. Висновок: гастродуоденіт.

Фіброезофагогастродуоденоскопія проведена по стандартній методиці без премедикації апаратом Пучок МТ-11 з торцевою оптикою.

При цьому знайдено: стравохід вільно прохідний для ендоскопу, слизова його в дистальній відділі дещо набрякла, гіперемована. Чітко видніється зубчата лінія по всьому периметрі стравоходу. При використанні дихальної проби виявлено розміщення м'язового кільця стравохідного отвору діафрагми на 5-6 см нижче зубчатої лінії у вигляді обідка, що ритмічно звужується та розширюється в такт дихальним рухам, висотою до 1,5-2,0 см, із зміною цього рівня в залежності від кількості введено в порожнину шлунку повітря. На основі виявленого зміщення співвідношень між зубчатою лінією стравоходу та м'язовим кільцем стравохідного отвору діафрагми

діагностована аксіальна сковзаюча грижа стравохідного отвору діафрагми II ступеню.

Для уточнення ефективності діагностики аксіальних гриж стравохідного отвору діафрагми запропонованим способом проведено вивчення цього в групі пацієнтів (n = 286), серед яких було 135 чоловіків, та 151 жінка, середнім віком 50,1 ± 9,7 року, оперованих в хірургічних відділеннях Вінницької обласної клінічної лікарні ім. М.І.Пирогова за період з 1988 по 1996 роки у зв'язку з різною патологією органів черевної порожнини: виразкова хвороба шлунку та дванадцятипалої кишки 203 випадки, пухлини шлунку 17 випадків, жовчнокам'яна хвороба 43, грижі стравохідного отвору діафрагми 23.

Всім пацієнтам обстежували до операції стравохід, шлунок рентгенологічно по класичній методиці, фіброендоскопічно по запропонованому методу і співставили ці дані з даними інтраопераційного розпізнавання гриж стравохідного отвору діафрагми шляхом мануальної ревізії стравохідного отвору діафрагми по Петровському - Каншину у цих же хворих [Петровский Б.В., Каншин Н.Н. Хирургия диафрагмы. - М., 1966. - 365 с.]. При цьому отримані наступні результати (таблиця).

Як видно із таблиці, результати фіброендоскопічної діагностики аксіальних гриж стравохідного отвору діафрагми по запропонованому авторському способі, достовірно переважають рентгенологічне розпізнавання цієї патології (p < 0,05).

Дані діагностики аксіальних гриж стравохідного отвору діафрагми рентгенологічним, ендоскопічним (авторським) та інтраопераційним способом

Кількість обстежених прооперованих пацієнтів	Виявлено випадків аксіальних гриж стравох. отвору діафрагми до операції		Виявлено випадків аксіальних гриж стравохідного отвору діафрагми під час операції
	рентгеном	ендоскопічно	
286	39	63	54

FIG. 3.

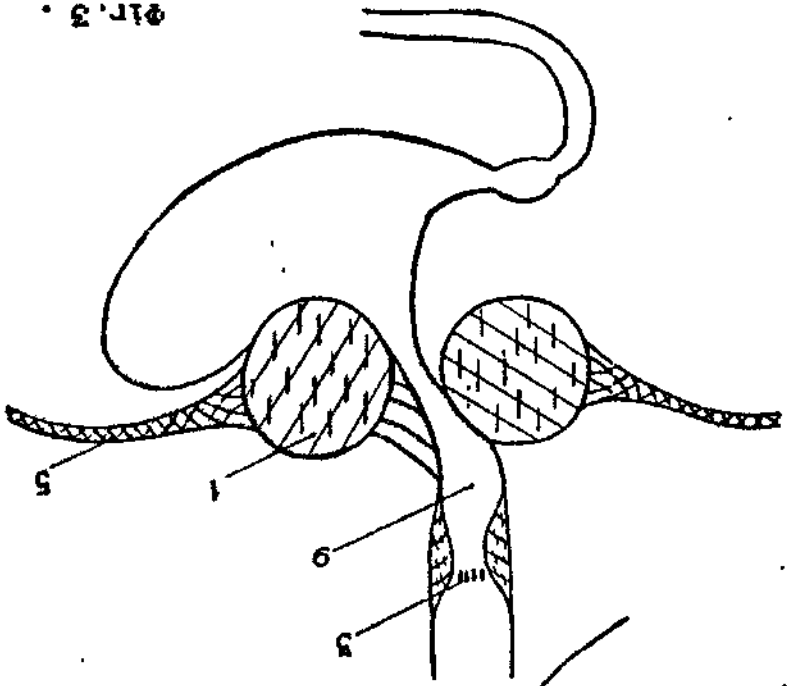


FIG. 2.

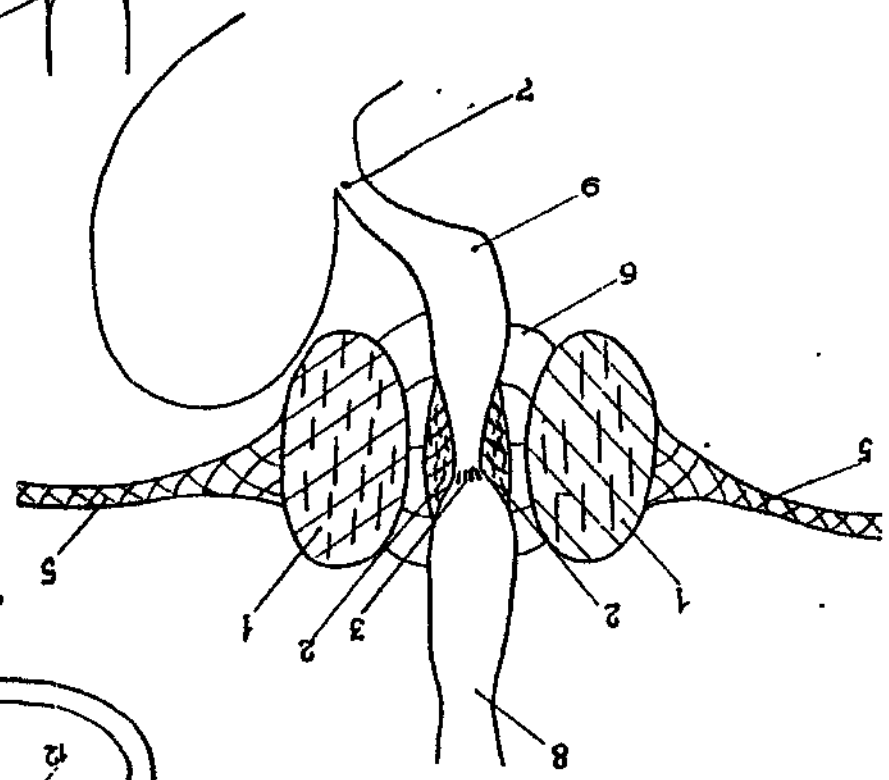
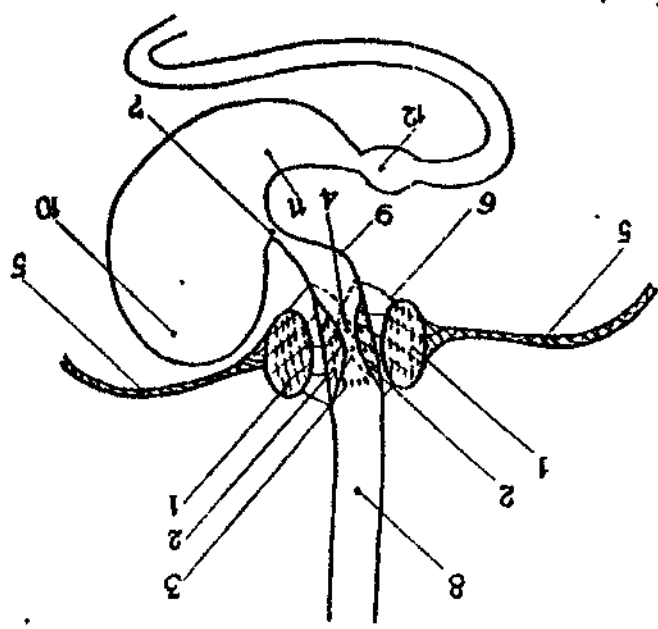


FIG. 1.



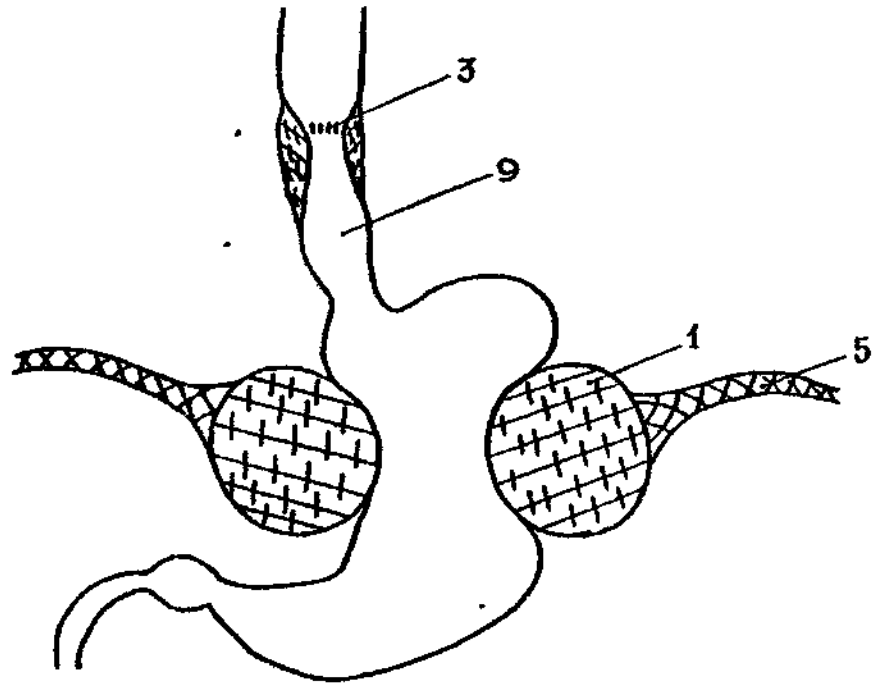


Fig. 4

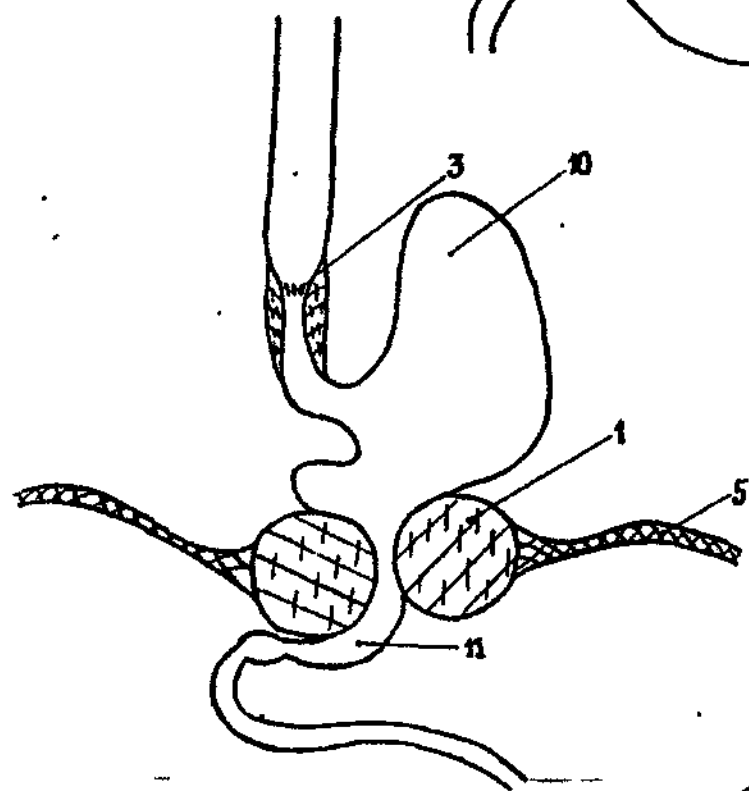


Fig. 5

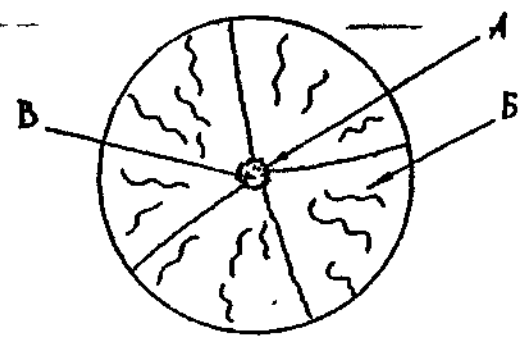


Fig. 6

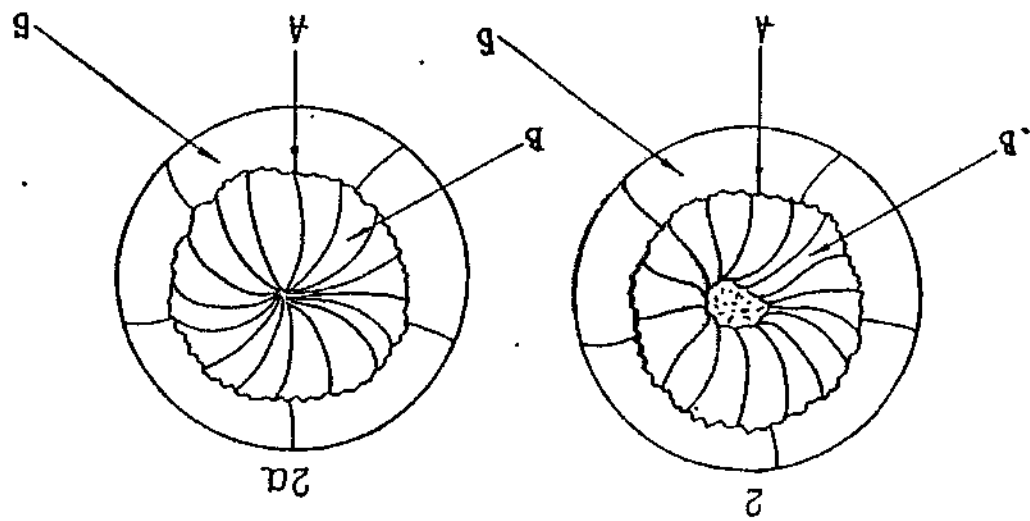


FIG. 7

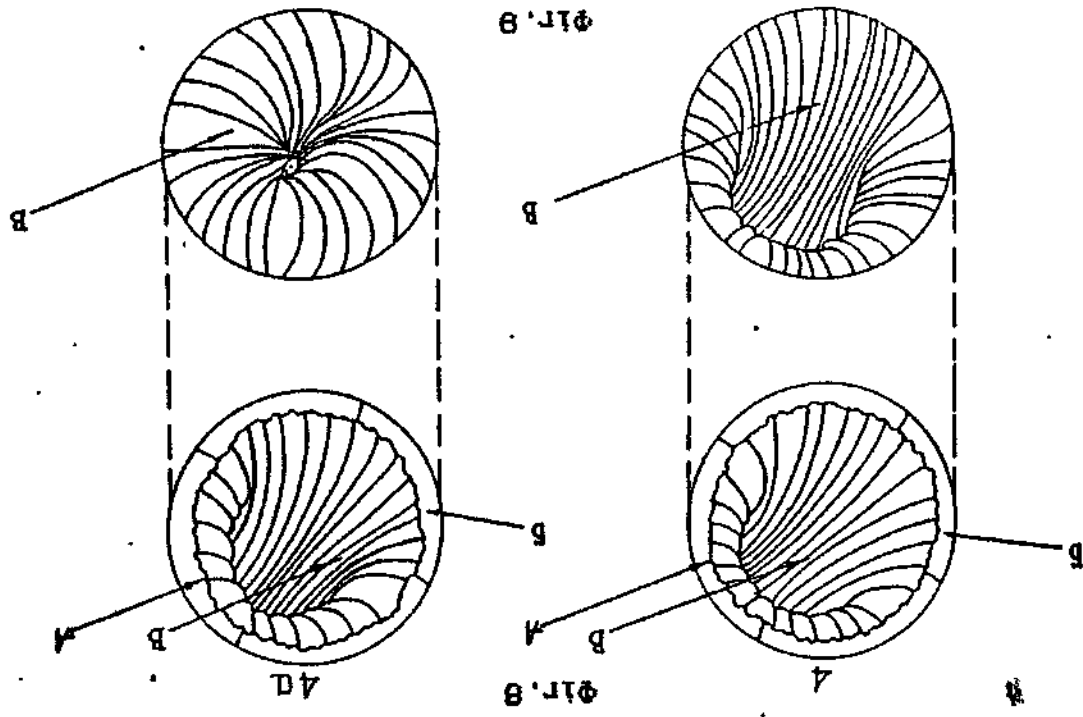
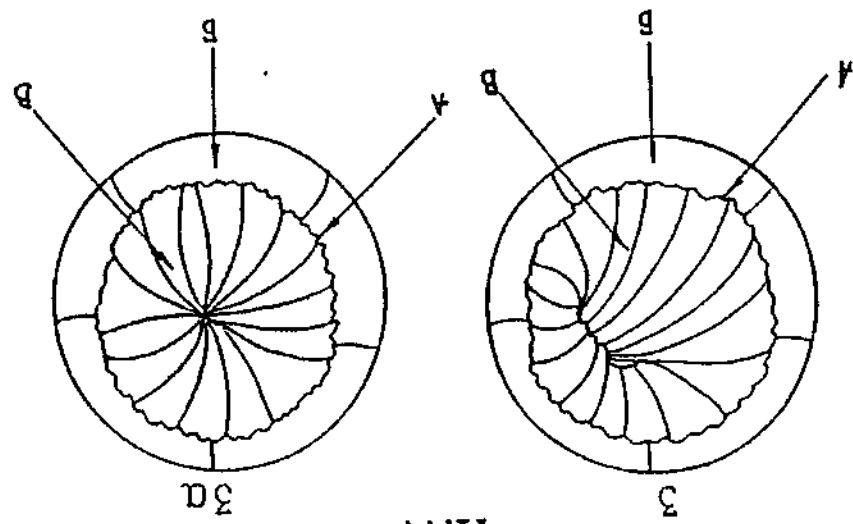


FIG. 8

22352




Fig. 10

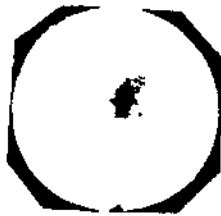


Fig. 11



Fig. 12



Fig. 13

Упорядник

Техред М.Келемеш

Коректор М. Керецман

Замовлення 4483

Тираж

Підписне

Державне патентне відомство України,  
254655, ГСП, Київ-53, Львівська пл., 8

Відкрите акціонерне товариство "Патент", м. Ужгород, вул.Гагаріна, 101