



УКРАЇНА

(19) **UA** (11) **134650** (13) **U**  
(51) МПК (2019.01)  
**A61B 5/00**  
**G03B 42/02** (2006.01)

МІНІСТЕРСТВО  
ЕКОНОМІЧНОГО  
РОЗВИТКУ І ТОРГІВЛІ  
УКРАЇНИ

## (12) ОПИС ДО ПАТЕНТУ НА КОРИСНУ МОДЕЛЬ

(21) Номер заявки: <b>u 2019 00047</b>	(72) Винахідник(и): <b>Стауде Володимир Анатолійович (UA), Златнік Руслан Васильович (UA)</b>
(22) Дата подання заявки: <b>02.01.2019</b>	
(24) Дата, з якої є чинними права на корисну модель: <b>27.05.2019</b>	(73) Власник(и): <b>ДЕРЖАВНА УСТАНОВА "ІНСТИТУТ ПАТОЛОГІЇ ХРЕБТА ТА СУГЛОБІВ ІМ. ПРОФ. М.І. СИТЕНКА НАЦІОНАЛЬНОЇ АКАДЕМІЇ МЕДИЧНИХ НАУК УКРАЇНИ", вул. Пушкінська, 80, м. Харків-24, 61024 (UA)</b>
(46) Публікація відомостей про видачу патенту: <b>27.05.2019, Бюл.№ 10</b>	

## (54) СПОСІБ ДІАГНОСТИКИ ДИСФУНКЦІЇ КРИЖОВО-КЛУБОВОГО СУГЛОБА ХРЕБТА

### (57) Реферат:

Спосіб діагностики дисфункції крижово-клубового суглоба хребта заснований на пальпаторному тестуванні визначених груп м'язів і зв'язок, що оточують суглоб, і подальшому виявленні наявності або відсутності тих або інших патологічних змін в останньому на основі визначення місць болю в ділянках протестованих м'язів і зв'язок та місць іррадіації болю. Додатково здійснюють рентгенометрію даного суглоба в положенні пацієнта стоячи в двох проєкціях - сагітальній і фронтальній. Фіксують такі рентгенометричні показники як: асиметрію ширини суглобових щілин зліва та справа у вентральній, медіальній та дорсальній третині кожної із щілин, нахили таза і крижа у фронтальній площині, а також стан сегментарного лордозу L5-S1 в сагітальній площині. При асиметрії ширини суглобових щілин в будь-якій їх третині більш ніж на 1 мм, кутів нахилу таза і крижі більш ніж 1°, а також збільшення величини сегментарного лордозу на рівні L5-S1 більш ніж 15° або поодиночі, або в їх сукупності, констатують про дисфункцію крижово-клубового суглоба хребта.

UA 134650 U



Корисна модель належить до медицини, а саме до травматології і ортопедії, і може бути використана для діагностики дисфункції крижово-клубового суглоба хребта.

Крижово-клубовий суглоб (ККС) є ланцюгом, що зв'язує поперековий відділ хребта і таз, передає вертикальне навантаження з тулуба на таз та нижні кінцівки людини. Дисфункція зазначеного суглоба суттєво змінює його опороздатність та раціональну передачу навантаження на таз і нижні кінцівки, що обумовлює перенавантаження м'язів і зв'язок, стабілізуючих ККС.

Дисфункція зазначеного суглоба може бути викликана анатомо-біомеханічними змінами в ньому, що знижує активність підсистеми стабілізації хребта - м'язів і зв'язок і місць їх кріплення, а також підсистеми нейром'язового контролю за рахунок порушення скорочення м'язів та послідовності їх скорочення, тобто порушення нейром'язового патерна.

Порушення опороздатності ККС можуть бути викликані різними факторами - асиметрією ширини суглобових щілин, нахилом таза і крижі у фронтальній площині, а також величиною нижньосегментарного лордозу в сагітальній площині. Це буде супроводжуватися порушенням функціонування оточуючих суглоб м'язів і зв'язок, які є маркерами патології суглоба. Такий зв'язок між патологією суглоба, м'язами і зв'язками, що його оточують, використовують як маркери дисфункції суглоба, які проявляють себе у вигляді болю визначеного характеру.

Відомий спосіб діагностики дисфункції крижово-клубового суглоба хребта, заснований на використанні провокативних тестів у вигляді пальпаторного тиску на визначені групи м'язів і зв'язок, що оточують суглоб, подальшому визначенні градації болю, на основі якої визначають суму балів і встановлюють наявність або відсутність патологічних змін в суглобі (Kurosawa D, Murakami E, Ozawa H. et al. A diagnostic scoring system for sacroiliac joint dysfunction. In 9-th Interdisciplinary World Congress on Low Back & Pelvic Girdle Pain/Singapore. - 31.10-3.11.2016. - P. 439-440). Однак, суб'єктивний характер оцінки болю в м'язах і зв'язках, пов'язаний з необхідністю градації болю, робить цей спосіб діагностики недостатньо точним, що в подальшому значно розширює об'єм лікарських методів в лікуванні такого захворювання у зв'язку з невизначеністю патології конкретної ділянки суглоба.

Найбільш близьким по суті і досягнутому результату до корисної моделі, що пропонується, є спосіб діагностики дисфункції крижово-клубового суглоба хребта, заснований на пальпаторному тестуванні визначених груп м'язів і зв'язок, що оточують суглоб і подальшому виявленні наявності або відсутності тих або інших патологічних змін в останньому на основі визначення місць болю в ділянках протестованих м'язів і зв'язок та місць іррадіації болю (Vleeming A, Albert H.B, Ostgaard H.C, Sturesson B, Stuge B. European guidelines for the diagnosis and treatment of pelvic girdle pain. Eur Spine J (2008) 17: 794-819). Така форма клінічних проявів болю більш точно визначає дисфункцію суглоба.

В той же час, один і той же характер болю може бути викликаний порушенням одночасно різних елементів суглоба. Наприклад, біль в області задньої верхньої клубової ості може бути викликана не тільки перевантаженням дорсальних зв'язок ККС, а й дуговідростковими суглобами поперекового відділу хребта на рівні L5-S1 або протрузією диска цього відділу.

В зазначеній діагностиці не враховуються також фактори, що впливають на опороздатність крижі і ступінь патологічних змін в ньому - асиметрії ширини суглобових щілин, відповідних нахилів таза і крижі у фронтальній площині, сегментарний лордоз рухомого сегмента L5-S1 хребта.

Як правило, для тестування наявності болю, а отже і визначеності дисфункції суглоба, використовують наступні м'язи і зв'язки - великий і середній сідничні м'язи, м'яз - випрямляч хребта, м'яз - напружувач широкої фасції стегна, квадратний м'яз попереку, грушоподібний м'яз; зв'язки, які натягуються за допомогою зазначених м'язів - дорсальна, міжкісткова, вентральна, клубово-крижова, крижово-горбова і крижово-остиста зв'язки. Патологічні зміни (дисфункція) в суглобі викликають у вищезазначених зв'язках деформації розтягування, скручування і зсуви, утворюючи в них мікротріщини, які супроводжуються запаленням і болем. Однак, такий спосіб діагностики не виявляє візуалізацію конкретної ділянки порушення крижово-клубового суглоба і не дозволяє диференційно оцінювати стан патологічних змін в останньому, і, тим самим, підвищити достовірність в оцінці дисфункції його, і не дає, таким чином, визначити конкретний метод лікування зазначеного суглоба.

В основу корисної моделі поставлена задача, яка полягає у створенні способу діагностики дисфункції крижово-клубового суглоба хребта, який дозволяє здійснювати візуалізацію місць порушення біомеханіки суглоба, диференціально оцінювати стан патологічних змін в останньому, і тим самим підвищити достовірність в оцінці дисфункції ККС, і надає таким чином можливість визначити конкретний метод лікування зазначеного суглоба.

Поставлена задача вирішується тим, що в способі діагностики дисфункції крижово-клубового суглоба хребта, заснованому на пальпаторному тестуванні визначених груп м'язів і зв'язок, що оточують суглоб, і подальшому виявленні наявності або відсутності тих або інших патологічних змін в останньому на основі визначення місць болю в ділянках протестованих м'язів і зв'язок та місць іррадіації болю, згідно з корисною моделлю, додатково здійснюють рентгенометрію даного суглоба в положенні пацієнта стоячи в двох проекціях - сагітальній і фронтальній, і фіксують такі рентгенометричні показники як: асиметрію ширини суглобових щілин зліва та справа у вентральній, медіальній та дорсальній третині кожної із щілин, нахили таза і крижі у фронтальній площині, а також стан сегментарного лордозу L5-S1 в сагітальній площині, і при асиметрії ширини суглобових щілин в будь-який їх третині більш ніж на 1 мм, кутів нахилу таза і крижі більш ніж  $1^\circ$ , а також збільшення величини сегментарного лордозу L5-S1 більш ніж  $15^\circ$ , або поодинці, або в їх сукупності, констатують про дисфункцію крижово-клубового суглоба хребта.

Виконання рентгенометрії крижово-клубового суглоба пацієнта в положенні його стоячи в двох проекціях - сагітальній і фронтальній, і фіксація таких рентгенометричних показників як: асиметрія ширини суглобових щілин, нахили таза і крижі у фронтальній площині, а також величина сегментарного лордозу L5-S1 в сагітальній площині, які є основними рентгенометричними параметрами, що викликають дисфункцію (порушення) зазначеного суглоба, дозволяє з більшим ступенем достовірності стверджувати про порушення суглоба і візуалізувати конкретні ділянки пошкодженого суглоба.

Виявлення асиметрії ширини суглобових щілин зліва та справа у вентральній, медіальній та дорсальній третині кожної із щілин більш ніж на 1 мм, кутів нахилу таза і крижі більш ніж  $1^\circ$ , а також збільшення величини сегментарного лордозу L5-S1 більш ніж  $15^\circ$ , або поодинці, або в їх сукупності, сприяє диференціації біомеханічних змін, пов'язаних з тією або іншою ділянкою суглоба, що викликають його дисфункцію, і в подальшому, більш точному визначенні перенавантажених м'язів та зв'язок, призначенні необхідного для конкретної патології методу його лікування.

Аналогічних технічних рішень зі схожими ознаками при проведенні патентно-інформаційного пошуку не виявлено. Це свідчить про те, що запропонована корисна модель є новою та клінічно придатною.

Корисна модель пояснюється кресленнями, де на фіг. 1а зображений хребет та таз у сагітальній, а на фіг. 1б, - у фронтальній площинах; на фіг. 2 - рентгенограма крижово-клубового суглоба у фронтальній площині при вимірюванні асиметрії ширини суглобових щілин зліва та справа; на фіг. 3 - схематичне зображення місць вимірювання асиметрії ширини суглобових щілин зліва та справа; на фіг. 4 - рентгенограма крижово-клубового сегмента хребта при вимірюванні кута нахилу таза і крижі у фронтальній площині; на фіг. 5 - рентгенограма зазначеного суглоба при визначенні стану сегментарного лордозу L5-S1b сагітальній площині.

Спосіб діагностики дисфункції крижово-клубового суглоба хребта здійснюють наступним чином.

Пацієнта, який скаржиться на попереково-тазові болі, просять показати місце болю. Якщо біль знаходиться в ділянці задньої верхньої клубової ості та віддає в таз або в ділянку великого вертлюга, то здійснюють пальпаторне тестування визначених груп м'язів і зв'язок: дорсальних крижово-клубових зв'язок, дорсальних зв'язок попереку, ділянок прикріплення середнього сідничного, грушоподібного м'язів біля великого вертлюга, ділянки прикріплення м'яза, що натягує широку фасцію стегна до широкої фасції стегна, квадратного м'яза попереку. Ці м'язи та зв'язки стабілізують суглоб. Виконують виявлення наявності болю. Наявність болю при пальпації в цих ділянках протестованих м'язів і зв'язок та місць іррадіації болю свідчить про ті або інші патологічні зміни в елементах ККС. На основі визначених місць болю та його іррадіації можливо попередньо діагностувати, без візуалізації, можливі патологічні зміни в елементах ККС. Основний критерій стану суглоба - це відсутність або наявність болю у визначених групах м'язів і зв'язок, що тестують.

При наявності болю у пацієнта і невизначеності патологічно зміненої тієї або іншої ділянки суглоба призначають додатково виконання рентгенометрії даного суглоба в положенні пацієнта стоячи в двох проекціях - сагітальній і фронтальній, фіксують і вимірюють такі рентгенометричні показники, як: асиметрію ширини суглобових щілин між крижем 1 і клубовими кістками таза 2л (зліва) та 2п (справа) у вентральній, медіальній та дорсальній третині кожної із щілин в зазначених місцях у вигляді а і а1, m і m1, d і d1 відповідно, при тому, що точність вимірювання на рентгенограмі складає 0,5 мм; кути нахилу  $\alpha$  таза і нахилу  $\beta$  крижі у фронтальній площині. Кут  $\alpha$  нахилу таза вимірюють між лінією 3, яка з'єднує верхні точки клубових кісток 2л і 2п, та лінією, паралельною до горизонту 4, кут нахилу  $\beta$  крижі вимірюють між лінією 5, проведеною по

краніальній пластинці крижі, і лінією, паралельною до горизонту 4. Кут  $\gamma$  сегментарного лордозу L5-S1 в сагітальній площині вимірюється між лінією 6, проведеною по каудальній пластинці тіла хребця L5, та лінією 7, проведеною по краніальній пластинці хребця S1.

При наявності асиметрії ширини суглобових щілин між крижем 1 та клубовими кістками 2л (зліва) та 2п (справа) в зазначених місцях а і а1, m і m1, d і d1 відповідно більш ніж на 1 мм, кутів  $\alpha$  нахилу таза і  $\beta$  крижі у фронтальній площині більш ніж  $1^\circ$ , а також збільшення кута  $\gamma$  сегментарного лордозу L5-S1 більш ніж  $15^\circ$ , або поодинці, або в їх сукупності констатують про дисфункцію крижово-клубового суглоба хребта.

При цьому при наявності асиметрії ширини суглобових щілин в ділянках а і а1, m і m1, d і d1 відповідно при рентгенометрії більш ніж на 1 мм, кутів  $\alpha$  нахилу таза і  $\beta$  крижі у фронтальній площині більш ніж  $1^\circ$ , а також кута  $\gamma$  сегментарного лордозу L5-S1 більш ніж  $15^\circ$ , або поодинці, або в їх сукупності, це дозволяє диференційовано діагностувати, як патологічно змінений суглоб в цілому, так і стан окремих його ділянок, що дозволяє більш точно призначити необхідний метод лікування конкретної патології суглоба.

Клінічний приклад.

Хвора Н., звернулась зі скаргами на болі в ділянці задньої верхньої клубової ості зліва, яка віддає ділянку великого вертлюга зліва. При пальпації хвора відзначає біль у ділянках дорсальних крижово-клубових зв'язок, дорсальних зв'язок попереку, ділянок прикріплення середнього сідничного, грушоподібного м'язів біля великого вертлюга, ділянки прикріплення м'яза, що натягує широку фасцію стегна до широкої фасції стегна. Хворій була виконана рентгенографія таза та поперекового відділу хребта в положенні стоячи. Після цього виконана рентгенометрія ширини суглобових щілин в вентральній, медіальній та дорсальній третині зліва та справа. При цьому різниця між шириною суглобових щілин в вентральній третині виявилась 2 мм, а медіальній третині 1,5 мм, таким чином асиметрія в вентральній та медіальній третинах виявилась більше 1 мм. Кут нахилу крижі виявився  $2^\circ$ , кут нахилу таза  $2^\circ$ . Таким чином хворій було поставлено діагноз: дисфункція крижово-клубового суглоба та запропоноване відповідне відновне лікування. Через два тижні диференційного відновного лікування болі у хворої Н. зникли.

Запропонована методика діагностики дисфункції крижово-клубового суглоба хребта була апробована на 56 пацієнтах, що звернулися в ДУ "Інститут патології хребта та суглобів імені проф. Ситенка М.І. НАМН України". При здійсненні комплексної диференціальної діагностики дисфункції зазначеного суглоба, заснованої на пальпаторному тестуванні м'язів і зв'язок, що оточують суглоб, і його рентгенометрії, були виявлені їх стани, і на основі вищезазначених рентгенометричних показників були призначені відповідні способи лікування, включаючи лікувально-фізкультурні комплекси. Результати для усіх досліджуваних і пролікованих пацієнтів позитивні.

#### ФОРМУЛА КОРИСНОЇ МОДЕЛІ

Спосіб діагностики дисфункції крижово-клубового суглоба хребта, що заснований на пальпаторному тестуванні визначених груп м'язів і зв'язок, що оточують суглоб, і подальшому виявленні наявності або відсутності тих або інших патологічних змін в останньому на основі визначення місць болю в ділянках протестованих м'язів і зв'язок та місць іррадіації болю, який **відрізняється** тим, що додатково здійснюють рентгенометрію даного суглоба в положенні пацієнта стоячи в двох проекціях - сагітальній і фронтальній, і фіксують такі рентгенометричні показники як: асиметрію ширини суглобових щілин зліва та справа у вентральній, медіальній та дорсальній третині кожної із щілин, нахили таза і крижі у фронтальній площині, а також стан сегментарного лордозу L5-S1 в сагітальній площині, і при асиметрії ширини суглобових щілин в будь-якій їх третині більш ніж на 1 мм, кутів нахилу таза і крижі більш ніж  $1^\circ$ , а також збільшення величини сегментарного лордозу на рівні L5-S1 більш ніж  $15^\circ$  або поодинці, або в їх сукупності, констатують про дисфункцію крижово-клубового суглоба хребта.

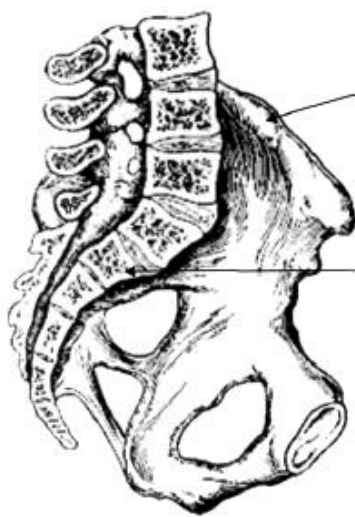


Fig. 1a

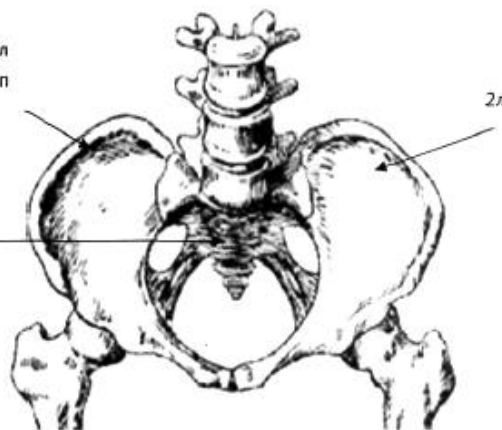


Fig. 1b

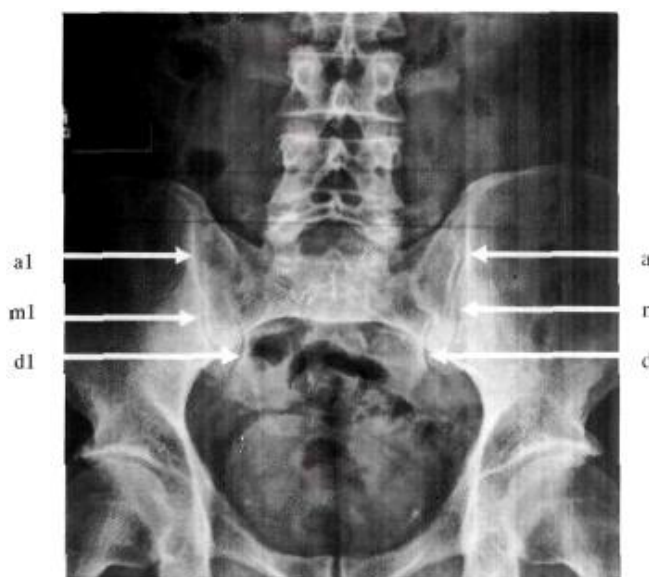

Fig. 2

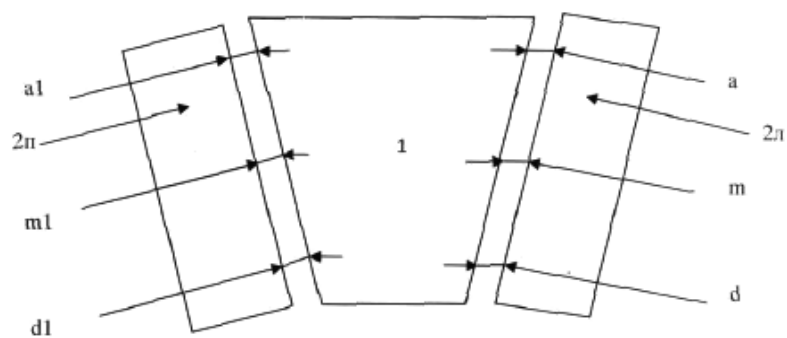
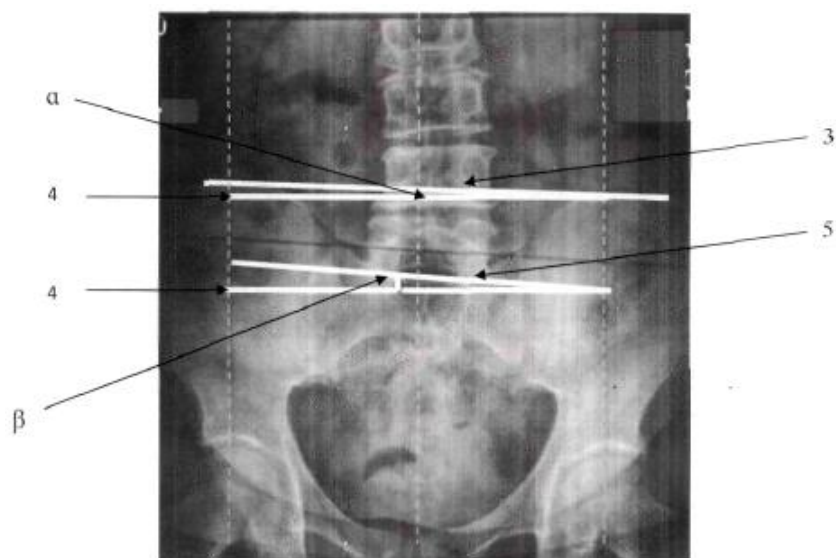
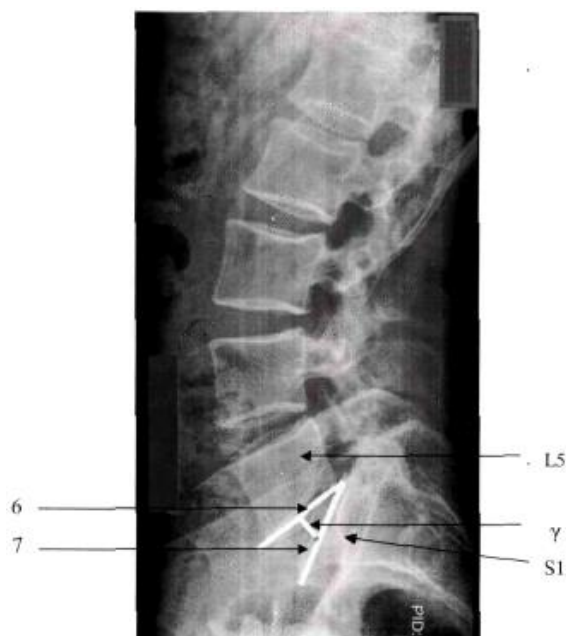

Fig. 3



Фіг. 4



Фіг. 5

---

Комп'ютерна верстка С. Чулій

---

Міністерство економічного розвитку і торгівлі України, вул. М. Грушевського, 12/2, м. Київ, 01008, Україна

---

ДП "Український інститут інтелектуальної власності", вул. Глазунова, 1, м. Київ – 42, 01601